



## REFERTO ECOCARDIOGRAFICO

**Nome:** Recchia Angelica, Moschito  
**Codice:** 1309/15 Gt Maine Coon  
**Data di nascita:** 14/11/2013  
**Sesso:** maschile  
**Motivo dell'esame:** Controllo HCM

**Data studio:** 24/03/2015 11.41  
**Eseguito da:** Guglielmini  
**Età:** 16 mesi  
**Peso:** 7,5 kg

### Dimensione

#### 2D

**Diam. rad. Ao (2D):** 1,10 cm (Media)

**Dimen. LA (2D):** 1,61 cm (Media)

---

**LA/Ao (2D):** 1,47

#### M-mode

**RVIDd (MM):** 0,489 cm (Media)

**IVSd (MM):** 0,520 cm (Media)

**LVIDd (MM):** 1,79 cm (Media)

**LVPWd (MM):** 0,510 cm (Media)

**IVSs (MM):** 0,824 cm (Media)

**LVIDs (MM):** 0,973 cm (Media)

**LVPWs (MM):** 0,779 cm (Media)

---

**EDV (MM-Teich):** 9,65 ml

**ESV (MM-Teich):** 1,91 ml

**IVS/LVPW (MM):** 1,02

**Massa LV (Cubico):** 14,5 g

**LVPW % (MM):** 52,8 %

**EF (MM-Teich):** 80,2 %

**FS (MM-Teich):** 45,8 %

**IVS % (MM):** 58,6 %

**Ind. massa LV (Cubico):** 36,1 grammi/m<sup>2</sup>

### Valvola aortica

#### Doppler

**V. max. AV:** 84,2 cm/s (Media)

**PG max. AV:** 2,83 mmHg (Media)

## Valvola mitrale

### Doppler

Vel. picco A MV:	56,2 cm/s (Media)	Vel. picco E MV:	87,6 cm/s (Media)
PG picco A MV:	1,29 mmHg (Media)	PG picco E MV:	3,07 mmHg (Media)
Vel. picco E MV:	87,6 cm/s (Media)		
PG picco E MV:	3,07 mmHg (Media)		

---

MV E/A: 1,56

## Valvola tricuspide

### Doppler

Vel. picco A TV:	22,6 cm/s	Vel. picco E TV:	91,3 cm/s
PG picco A TV:	0,204 mmHg	PG picco E TV:	3,33 mmHg

---

TV E/A: 4,04

## Valvola polm.

### Doppler

V. max. PV:	92,6 cm/s (Media)
PG max. PV:	3,43 mmHg (Media)

### Ventricolo sinistro

Ventricolo sinistro di dimensioni normali. Ispessimento della parete del ventricolo sinistro normale.

### Atri

Atrio sinistro di dimensioni normali. Atrio destro non ben visualizzato. Setto interatriale intatto senza evidenza di difetto interatriale.

### Valvola mitrale

Valvola mitrale complessivamente normale.

### Valvola tricuspide

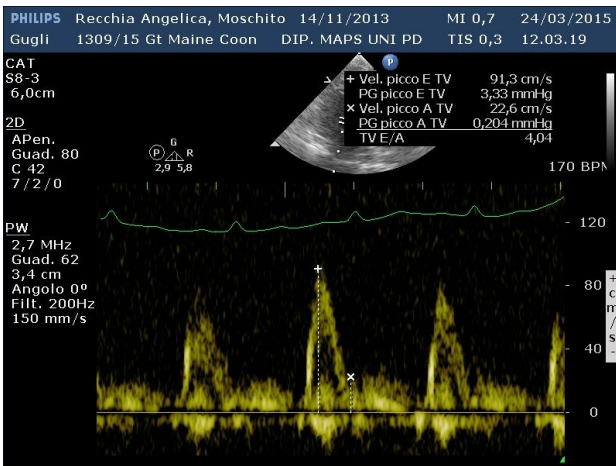
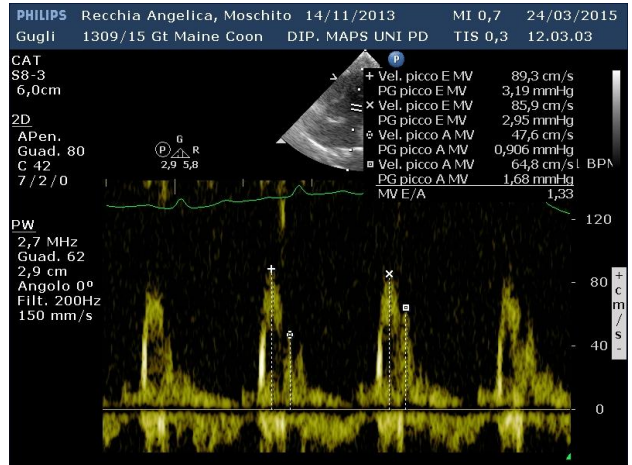
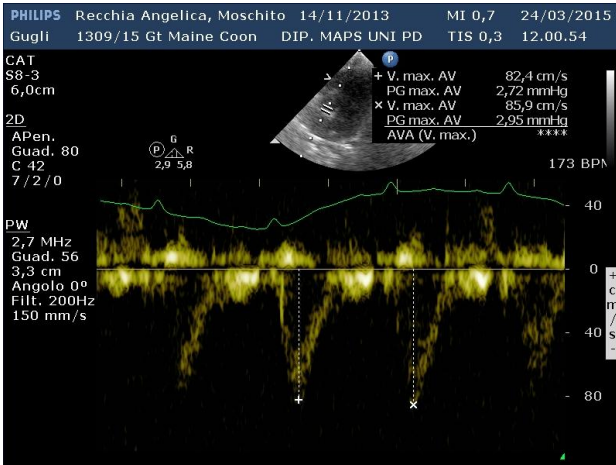
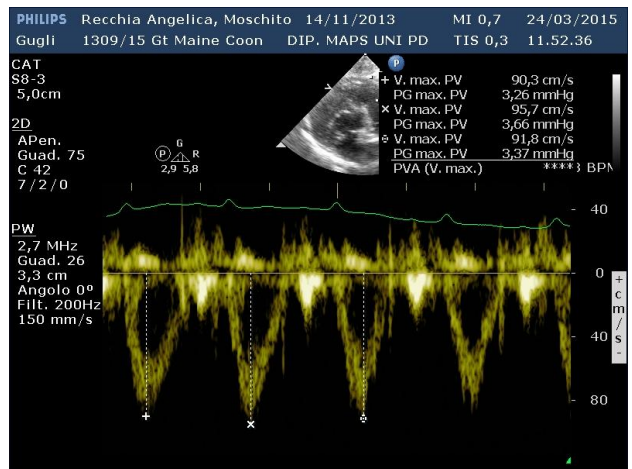
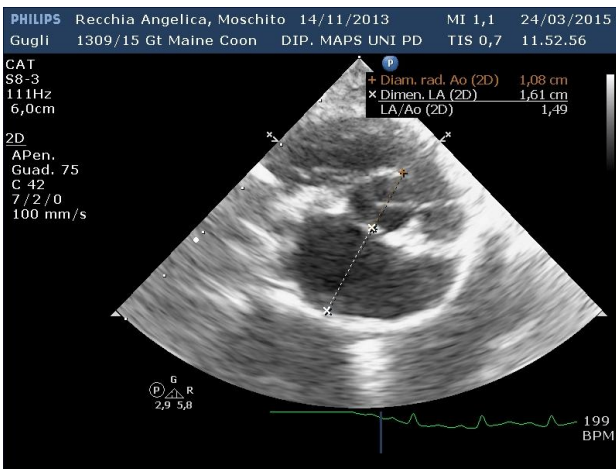
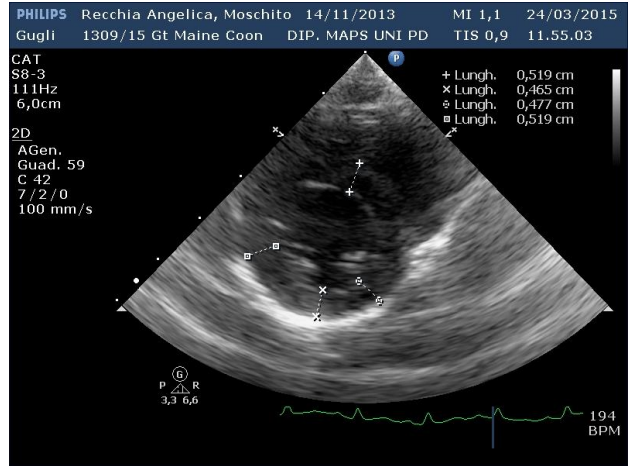
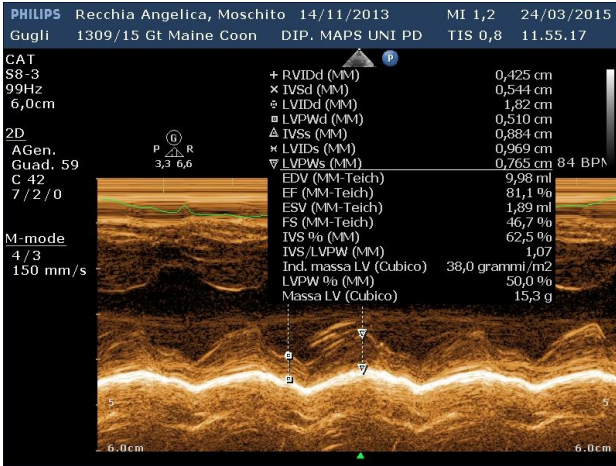
Valvola tricuspide non ben visualizzata, ma complessivamente normale.

### Valvola aortica

Valvola aortica strutturalmente e funzionalmente normale.

### Valvola polmonare

Valvola polmonare non ben visibile, ma complessivamente normale.



**Sintesi dell'interpretazione**

Studio essenzialmente normale.

**Commenti**

Studio tecnicamente adeguato.

Medico per interpretazione: **Prof. Carlo Guglielmini**

