

REFERTO ECOCARDIOGRAFICO

Nome: Recchia Angelica, Cristallo
Codice: 26966 20/2077 Gt Maine Coon
Data di nascita: 31/07/2017
Sesso: maschile
Microchip: 380260044036038

Data studio: 06/05/2020 15.38
Eseguito da: Guglielmini
Età: 33 mesi
Peso: 8,1 kg
Motivo dell'esame: Controllo HCM

Dimensione

2D

Diam. rad. Ao (2D): 1,23 cm (Media)

Dimen. LA (2D): 1,79 cm (Media)

LA/Ao (2D): 1,45

M-mode

RVIDd (MM): 0,471 cm (Media)

IVSd (MM): 0,347 cm (Media)

LVIDd (MM): 2,22 cm (Media)

LVPWd (MM): 0,453 cm (Media)

IVSs (MM): 0,556 cm (Media)

LVIDs (MM): 1,21 cm (Media)

LVPWs (MM): 0,772 cm (Media)

EDV (MM-Teich): 16,5 ml

ESV (MM-Teich): 3,47 ml

IVS/LVPW (MM): 0,766

Massa LV (Cubico): 14,4 g

LVPW % (MM): 70,3 %

EF (MM-Teich): 79,0 %

FS (MM-Teich): 45,2 %

IVS % (MM): 60,2 %

Ind. massa LV (Cubico): 33,9 grammi/m²

Ventricolo sinistro

Ventricolo sinistro di dimensioni normali. Funzione ventricolare sinistra sistolica normale.

Atri

Atrio sinistro di dimensioni normali.

Valvola mitrale

Valvola mitrale complessivamente normale.

Valvola tricuspide

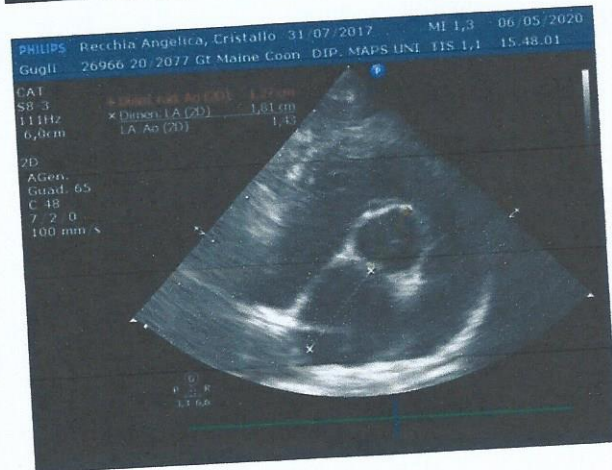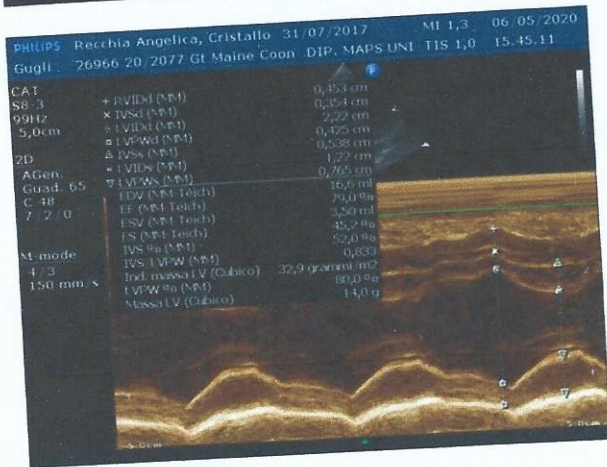
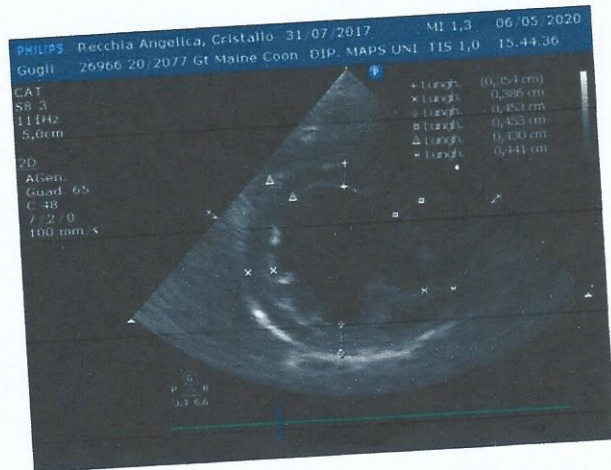
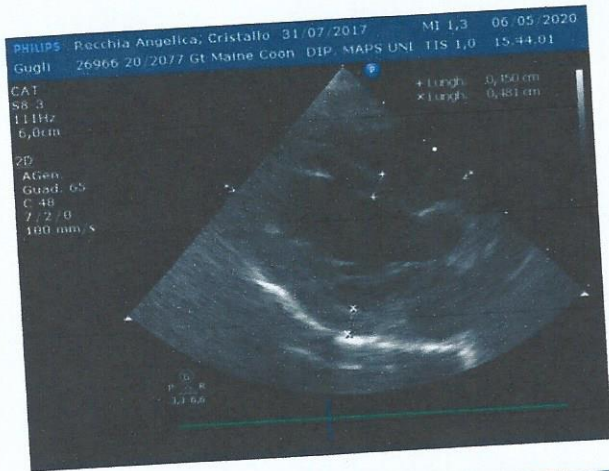Valvola tricuspide non ben visualizzata, ma complessivamente normale.

Valvola aortica

Valvola aortica strutturalmente e funzionalmente normale.

Valvola polmonare

Valvola polmonare complessivamente normale.



Sintesi dell'interpretazione

Studio essenzialmente normale. Negativo per cardiomiopatia ipertrofica (HCM).

Commenti

Studio tecnicamente adeguato, proiezioni limitate

Medico per interpretazione: **Prof. Carlo Guglielmini**

DIPARTIMENTO DI MEDICINA ANIMALE, PRODUZIONI E SALUTE - MAPS

Direttore sanitario prof. Carlo Guglielmini
viale dell'Università 16, 35020 Legnaro PD
tel 049 8272608 - fax 049 8272954 - centro.ovud@unipd.it
P. IVA 00742430283 - CF 800006480281
www.ovud.maps.unipd.it

SERVIZIO DI ECOGRAFIA ADDOMINALE

Cliente: Recchia Angelica Nicole

Segnalamento: gatto, M, Maine Coon, 3 anni, "Sky angel coon cristallo", microchip n°:
380260044036038

Anamnesi: controllo per PKD

Medico veterinario Referente:

Reperti ecografici

Rene destro: dimensioni nei limiti della norma, margini regolari, corticale normoecogena, buona definizione cortico-midollare. Bacinetti renali normodistesi.

Rene sinistro: dimensioni nei limiti della norma, margini regolari, corticale normoecogena, buona definizione cortico-midollare. Bacinetti renali normodistesi.


Fegato: dimensioni nei limiti della norma, omogeneo, normoecogeno. Vascolarizzazione epatica normale.

Pancreas: dimensioni nei limiti della norma, omogeneo, normoecogeno.

Commento

Non si evidenziano segni di PKD.

Legnaro, 06/05/2020



(Tommaso Banzato)